1910

STANFORD UNIVERSITY LIBRARIES
OCT
26
1911

Ueber totale Skalpierung und deren Behandlung

Inaugural-Dissertation

zur

Erlangung der Doktorwürde

der

medizinischen Fakultät

der

K. B. Friedrich-Alexander-Universität zu Erlangen

vorgelegt von

Theodor Walter
aus Karlsruhe

Tag der mündlichen Prüfung: 19. Dezember 1910.

BAMBERG
Gedruckt in der Handels-Druckerei
1911

Referent: Herr Professor Dr. Graser
Dekan: Herr Professor Dr. Denker

Digitized by the Internet Archive
in 2026

https://archive.org/details/IA40154019_0091

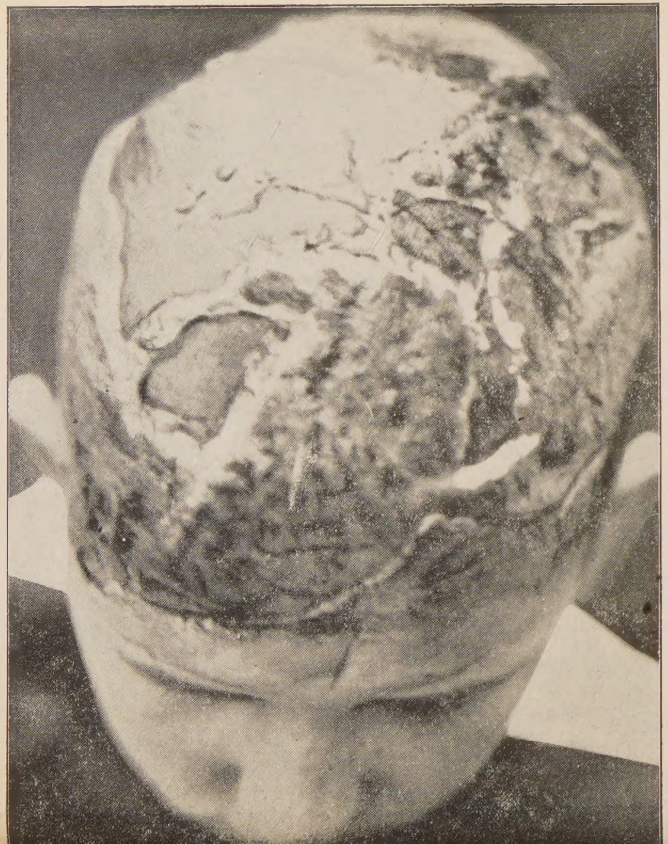

Die Kasuistik der totalen Skalpierung ist entsprechend dem gewaltigen Aufschwung der Industrie in den letzten Dezennien schon ziemlich reichhaltig geworden; waren bis zum Jahre 1894 nach Bigalke 18 Fälle bekannt, so ist die Zahl der in der Literatur verzeichneten Fälle einschliesslich des unten ausführlich beschriebenen inzwischen auf 53 angestiegen.

Mancher Fall mag nicht veröffentlicht worden sein, weil er unmittelbar nach dem Trauma ad exitum gelangte und sich das Interesse der Autoren in erster Linie stets an die Therapie und ihre Schwierigkeiten geknüpft hat.

Mehrere Autoren wollen bei der Klassifizierung diejenigen Fälle, bei denen der Skalp noch durch einen mehr oder minder breiten Stil mit der intakt gebliebenen Kopfschwarte in Verbindung geblieben ist, nicht zu den „totalen" Skalpierungen gerechnet wissen. Bei den obigen Zahlen sind jedoch aus praktischen Gründen alle derartigen Fälle mit eingerechnet worden, da die erhalten gebliebenen Weichteilbrücken auch bei erheblicher Breite das Wiederanwachsen von Teilen des Skalps nur in sehr beschränktem Masse ermöglichen und

deshalb auch bei derartigen Fällen auf die Deckung des Defekts mit transplantiertem Gewebe nicht verzichtet werden kann.

Von den bisher beschriebenen Fällen von Skalpierungen sind fünfzig durch Maschinengewalt verursacht worden; einmal wurde die Skalpierung durch Indianerhand beobachtet; diesem Fall verdankt die Verletzung ihren Namen. In einem anderen riss ein Bär einem jungen Mann die Kopfschwarte mit der Tatze ab. Ein dritter Ausnahmefall betrifft einen Dachdecker, der bei einem Sturz vom Dach hängen blieb, wobei die Kopfschwarte fast völlig losgelöst wurde.

Diese drei Fälle stellen nicht nur in Bezug auf den Verletzungsmechanismus Ausnahmen dar, sie sind zugleich die einzigen, bei denen es sich um Männer handelte.

Bei sämtlichen übrigen waren die Betroffenen Mädchen und Frauen; das Alter vom 15.—26. Lebensjahr stellt das grösste Kontingent.

Die typische Aetiologie dieser durch Maschinengewalt verursachten Skalpierungen ist folgende:

Die Haare der Unglücklichen werden von einem rotierenden Maschinenteil (Welle, Zylinder, Transmission, Schwungrad) erfasst und sofort in dichtem Büschel aufgewickelt. Der Körper bildet das natürliche Gegengewicht und wird mit heftigem Ruck emporgeschleudert oder an die Maschine angestemmt. Die Kopfschwarte wird durch diese plötzliche starke Zugwirkung von ihrer Unterlage abgehoben und bei längerer Einwirkung der Gewalt abge-

rissen. Fast immer erfolgt die Zerreissung zwischen denjenigen Gebilden, deren lockere, rein bindegewebige Verbindung ihre leichte Verschieblichkeit am Gesunden ermöglicht: Zwischen der Galea aponeurotica und dem Periost.

Im Vergleich zu dem grossen Umfang der Wunde sind die unmittelbaren Folgen des Unfalls meistens auffallend geringfügig. Wenn sich auch die Chocwirkung bisweilen durch Schwindel, Erbrechen und Ohnmacht äussert, so können die Patienten trotzdem in vielen Fällen sich ohne fremde Hilfe von der Unglücksstätte wegbegeben.

Ernsterer Natur sind die nur selten beobachteten psychischen Affektionen; sie können zuweilen Monatelang andauern und manifestieren sich vorwiegend durch depressive Zustände; auch Amnesie und Desorientiertheit wurden beobachtet.

Von Komplikationen sind an erster Stelle die häufig vorkommenden Kontusionen zu erwähnen, die durch das Aufschlagen des Körpers nach der Zerreissung der Kopfschwarte zustande kommen; ist die Wucht hierbei sehr gross, so können gelegentliche Frakturen der Extremitäten die Folge sein. Brüche der Schädelknochen wurden nur zweimal beobachtet.

Eine Komplikation, die häufiger angetroffen wird, ist die Läsion des Periosts. In der Regel bleibt das Letztere unversehrt, da es der Tabula externa sehr fest anhaftet, während seine Verbindung mit der Galea aponeurotica locker ist und deshalb einer Zugwirkung leichter nachgibt;

zur Erklärung der Periostdefekte werden abnorm starke Verwachsungen mit der Galea aponeurotica angenommen als Folge alter Narben etc., oder aber wird bei dem Trauma das Periost selbst durch Aufschlagen des Schädels auf eine scharfe Kante und dergl. verletzt; dann verläuft die Risslinie in dem ursprünglich kleinen Defekt weiter und vergrössert ihn mehr und mehr.

Ich lasse die Krankengeschichte eines solchen mit Periostverletzungen komplizierten Falles folgen, der in der chirurgischen Abteilung des Allgemeinen Krankenhauses zu Bamberg geheilt wurde.

Meinem hochverehrten Chef, Herrn Hofrat Dr. Jungengel, möchte ich auch an dieser Stelle meinen wärmsten Dank aussprechen für die gütige Überlassung des Falles, sowie für die liebenswürdige Anleitung zu dieser Arbeit.

Anamnese:

Die 14jährige Patientin B. K. wurde am 5. Februar 1909 von einer Futterschneidmaschine bei den Haaren erfasst und ihr die Kopfhaut bis auf einzelne stehen gebliebene Partieen am Rande vollständig abgerissen. Sie wurde nicht ohnmächtig; die Schmerzen sollen unmittelbar nach dem Unfall nicht sehr heftig gewesen sein. Patientin stieg ohne fremde Hilfe von der Maschine herab und begab sich über den Hof ins Wohnhaus. Sie wurde vom Hausarzt bis zum 16. Februar 1909 mit Umschlägen behandelt; von einem Versuch, den abgerissenen

Skalp wieder zur Anheilung zu bringen, ist nichts bekannt geworden; eine Eiterung der Stirnweichteile wurde mit einer Incision bekämpft.

Status

bei der Einlieferung am 16. Februar 1909:

Anämisches junges Mädchen von mittlerem Ernährungszustand. Zunge etwas belegt. Temperatur in axilla 37,8°. Lunge: o. B. Herz: o. B. Urin: o. B. Kopf: Eine grosse Knochen-Wundfläche mit Periostdefekt; an einigen Stellen des Randes Periost erhalten, aber gangränös. Ein schmaler Saum behaarter Haut findet sich im Nacken; eine lappenförmige Halbinsel von intakt gebliebener Kopfschwarte zieht sich über das linke Scheitelbein herauf bis zur Medianlinie. (cf. Photographie.) Über der Glabella eine vertikal verlaufende, 1 cm lange Incisionswunde, aus der sich reichlich Eiter entleert. Unter der Stirnhaut fluktuierendes eitriges Sekret. Die Augenbrauen und Ohren haben keine Zerreissung erlitten.

Therapie:

Feuchtwarme Umschläge mit essigsaurer Tonerde.

18. II. Beginn der Granulation und Abstossung des abgestorbenen Periosts. Temperatur: 38,4°. Applikation von Priessnitz-Umschlägen.

20. II. Stat. idem.

24. II. Eiterung an der Stirn vollständig beseitigt. Granulation gut. Allgemeinbefinden sehr gut.

28. II. Die Eiterung an der Stirn sistiert vollkommen. Wundfläche ist vollkommen rein.

6. III. An der Haargrenze noch etwas eitriges Sekret Innerhalb der Periostdefekte entstehen einzelne frische Gewebssprossen aus dem Knochen. Allgemeinbefinden vorzüglich.

10. III. Höllensteinsalbenverband. Temperatur: 38,2°.

12. III. Starke Granulation. Höllensteinsalben-Verband (Arg. nitric. 3,0; Bals. peruv. 5,0; Vaselin 100,0). Befinden befriedigend. Reichliche Milchnahrung.

28. III. Allenthalben Aufschiessen von kleinen Granulationen auf den mit nekrotischem Periost bedeckten Stellen. Höllensteinsalbenverband. Aufstehen nach Belieben mit nachmittägiger Ruhepause.

1. IV. Tinct. Jodi.

2. IV. An den Periostdefekten Abstossung der Corticalis bis auf einige noch fest haftende Lamellen. Die abgestossenen Stücke der Corticalis schwanken in ihrem Durchmesser von 1 cm bis zu 5 cm; trotzdem sie beinahe papierdünn sind, bietet ihre Festigkeit den Versuchen, sie zu zerbrechen, verhältnismässig grosse Schwierigkeiten; die Ränder sind gezackt. Sehr starke Granulation. Essigsaure Tonerde.

12. IV. Der letzte Rest der Corticalis stösst sich ab. Schwache Borlösung.

19. IV. Corticalis vollkommen abgestossen. Borsalbenverband. Am Rand der Wundfläche Applikation von Amidoazotoluolsalbe.

21. IV. Mässiges Erbrechen. Gastrictis acuta.

25. IV. Die Erscheinungen seitens des Verdauungstraktus sind völlig geschwunden. Vom Wundrand her beginnende Überhäutung.

29. IV. Tupfen der Wunde mit 2 % Arg.-nitr.-Lösung. Am Rand Amidoazotoluolsalbe. Borsalbenverband. Bis zum

17. V. wechselnde Behandlung mit Bor- und Amidoazotoluolsalbe. Alle 3—4 Tage Ätzung der Wunde mit dem Lapis.

21. V. Die Überhäutung macht besonders am Hinterhaupt Fortschritte, weniger an den Seiten und am wenigsten an der Stirn.

27. V. Amidoazotoluolsalbe. Borwasserumschlag.

29. V. Operation in Lokalanästhesie mit 1 % Novocaïnadrenalin-Lösung (5 gtt. auf ca. 4 ccm). Am Epidermisrand wird die ganze Wundfläche mit 5 Spritzen Novocaïn umspritzt und gleichzeitig mit 4 Spritzen 1 % Novocaïnadrenalin-Lösung beiderseits der nervus cut. fem. lateralis neben der Spin. ant. superior anästhesiert, um die Transplantation von Thiersch'schen Lappen vornehmen zu können.

Anfrischung der Kopfwunde mit dem scharfen Löffel; hierauf Entnahme der Hautlappen vom rechten Oberschenkel und Deckung der Kopfwunde. Borsalbenverband. Die Anästhesie ist eine vollständige; die sehr aufgeregte Patientin äussert jedoch bisweilen Schmerzensempfindungen;

dass sie tatsächlich keine solchen hat, wird durch genaue Prüfung, insbesondere durch Feststellung der anästhetischen Zone an der linken Extremität bewiesen. Steriler Gazeverband der Hautwunde des rechten Oberschenkels. Borsalbenverband der Kopfwunde.

5. VI. Transplantierte Haut gut angewachsen. Teilweise stösst sich die Epidermis etwas ab. Borsalbenverband.

7. VI. Verbandwechsel. Kopf bis auf einige kleine Stellen am Rand mit Haut bedeckt. Auf die noch nicht überhäuteten Stellen Lapis.

21. VI. Oberschenkelwunde völlig geheilt. Amidoazotoluolsalbe auf die noch nicht überhäuteten Stellen. Dermatol.

2. VII. In der Überhäutung tritt ein Stillstand ein. Die Oberfläche schilfert; die transplantierte Haut stösst sich am Rand ein wenig ab. Der günstige Einfluss von Amidoazotoluolsalbe lässt im Vergleich zu früher etwas nach; besser bewähren sich Borsalbe und Lapis bis zu dem am 13. VII. 1909 erfolgten Austritt.

In der Folgezeit stellte sich die Patientin 2—3 mal wöchentlich zur ambulatorischen Behandlung ein. Die ab und zu auftretenden kleinen Granulationen wurden regelmässig mit Joddampf behandelt, worauf rasche Überhäutung derselben beobachtet wurde. Gelegentlich wurden auch noch Borsalbe, Tumenolpasta und Amidoazo-

toluolsalbe appliziert. Einzelne am Rande befindliche Borken wurden mit Öl oder Benzin aufgeweicht.

Von Juni 1910 an konnte die Patientin zwischen ihren Besuchen im Ambulatorium grosse Pausen eintreten lassen.

Am 1. Oktober konnte völlige Heilung konstatiert werden. Dabei zeigte sich die neue Kopfhaut überall fest angewachsen; Granulationen sind nirgends mehr vorhanden. Die Haut lässt sich überall etwas verschieben und zeigt dabei eine leichte Fältelung. Der Gesamtumfang der durch Transplatation gedeckten Fläche beträgt 55 cm.

Die Sensibilität ist nur erhalten im Bereich eines ca. 2 cm breiten Grenzstreifens zwischen dem intakt gebliebenen und dem überpflanzten Gewebe. Nadelstiche werden auf den transplantierten Flächen nirgends empfunden: der Drucksinn scheint stellenweise intakt geblieben zu sein, doch ist bei seiner Verwertung Vorsicht geboten, da ja das Perikranium durch die dünne Weichteilschicht hindurch sehr leicht einen ausgeübten Druck perzipiert und die Druckempfindlichkeit dann in ihm lokalisiert ist.

Das Allgemeinbefinden der Patientin ist befriedigend, doch klagt sie über gelegentlich sich einstellende Kopfschmerzen, die besonders beim Bücken sich unangenehm bemerkbar machen.

Die im Nacken und in der linken Scheitelbeingegend stehen gebliebenen Haare haben sich so gut entwickelt, dass Patientin einer Perücke nicht unbedingt bedarf. Die

Anordnung der Frisur usw. wird freilich zunächst mit einigen Schwierigkeiten verknüpft sein; immerhin ist ein solcher kosmetischer Endeffekt ohne Benötigung einer Perücke sehr erfreulich.

Einige der Skalpierten klagten über Druckgefühl, das durch die Perücke verursacht war; die unvermeidliche Anästhesie einer so grossen Fläche begünstigt ferner das Zustandekommen von Decubitus infolge des beständigen Druckes und der durch Verschiebungen der Perücke verursachten Reibung.

Neben der ausgedehnten Läsion des Periosts dürfte vorliegender Fall noch besonderes Interesse bieten hinsichtlich der profusen Eiterung, die bei der Einlieferung schon 10 Tage lang bestand und für Therapie und Heilungsverlauf von Einfluss war.

Die Infektion einer so grossen Wunde ist bei dem gewöhnlichen Schauplatz des Unglücks (Fabrik, Werkstatt, Scheune) wohl ein nicht seltenes Vorkommnis; es kommen jedoch die meisten Fälle von Skalpierung schon nach so kurzer Zeit in klinische Behandlung, dass einer Weiterausbreitung des putriden Prozesses durch entsprechende antiseptische Behandlung wirksam vorgebeugt werden kann. In sehr seltenen Fällen, bei denen die Wunde vollkommen rein und die Blutung schon völlig zum Stehen gekommen ist, kann sofort transplantiert werden.

So hat Riegner bereits ½ Stunde nach dem Unfall nach der Methode von Thiersch gedeckt und in der kurzen Zeit von 3 Monaten völlige Heilung erzielt. Es

wird jedoch nur selten der Kräftezustand des Patienten einen so frühzeitigen Eingriff erlauben; auch ist stets zu bedenken, dass es dabei zu Nachblutungen des frischen Wundbodens kommen kann, die durch blasige, blaurot durchschimmernde Abhebungen die überpflanzten Gewebsteile gefährden können.

Will man diesen Hämorrhagien durch ausgiebige Ligaturen vorbeugen, so wird die Nahrungszufuhr der transplantierten Partien in Frage gestellt; besser bewährt sich bei der Bekämpfung solcher Nachblutungen die leichte Kompression mittelst steriler, angefeuchteter Gazestreifen. Dabei sind natürlich Verschiebungen und Faltenbildungen zu vermeiden und soll der ausgeübte Druck nicht zu kräftig sein. Bei Beobachtung der nötigen Sorgfalt kann die Kompression ohne Schaden ¾ Stunden ausgeführt werden. —

Bei weitaus den meisten Fällen wird man jedoch mit der Transplantation einige Zeit warten; die für dieselbe so wesentliche Bildung straffer Granulationen wird durch Höllensteinsalbenverbände günstig beeinflusst.

In unserem Falle bewährten sich ferner: Tinct. Jodi, Amidoazotoluolsalbe und Borsalbe; entsprechend der Erfahrung, dass der therapeutische Effekt der einzelnen Mittel bei längerer Anwendungsdauer abnimmt, wurde grosser Wert auf rechtzeitigen Wechsel der einzelnen Medikamente gelegt.

Bei der Vorsicht, die bei der Beurteilung von Granulationsflächen, die von akut eitrigen Infektionen herrühren,

angebracht ist, wurde mit der Transplantation möglichst lange gewartet. In dieser notwendigen Verlängerung liegt der Hauptnachteil der Infektion bei Skalpierungen; die üble prognostische Bedeutung, die derartigen putriden Prozessen in früheren Zeiten zukam, haben sie heute nicht mehr. Seitdem die Transplantation Allgemeingut der chirurgischen Therapie geworden ist, ist die Mortalität der Skalpierung auf 0 % herabgesunken, während früher von der infizierten Kopfwunde ausgehende Metastasen häufig Meningitis, Pyaemie und eitrige Pneumonie hervorriefen und in der Hälfte der Fälle ad exitum führten.

Ist der Wundboden völlig rein und mit straffen Granulationen bedeckt, dann soll möglichst bald die Transplantation ausgeführt werden; schon Lotheisen hat mit Recht hervorgehoben, dass der streng aseptische Verband allein eine so grosse Wunde vor sekundären Eiterungen nicht schützen kann. Ich möchte deshalb nur schwere interkurrente Krankheiten als Indikationen zu weiterem Abwarten betrachten und den Grundsatz, möglichst bald zu transplantieren, auch auf die Skalpierungen mit Periostverletzungen ausdehnen.

Ausgehend von der Tatsache, dass der periostlose Knochen einen sehr schlechten Nährboden für transplantiertes Gewebe abgibt, — es sei eben, man überträgt, wie Jungengel für solche Flächen empfohlen hat, nur Epidermis — empfehlen Petrén u. a. den Harvers'schen Kanälchen und den intakt gebliebenen Rändern durch Verschiebung die Neubildung von Granulatio-

nen zu überlassen; der blossliegende Knochen soll dabei durch feuchte Verbände vor Austrocknung und Necrose geschützt werden; in mehreren Fällen trat jedoch beides ein, bevor die Granulationsbildung genügend vorgeschritten war.

Man wird also diesen keineswegs zuverlässigen und langwierigen Behandlungsmodus zu vermeiden suchen; ein einfaches, sicheres Verfahren stellt die Abtragung der blossliegenden Tabula externa mit dem Meisel dar; der Knochen wird in dünnen Lamellen bis auf die gut blutende Diploë entfernt und sofort auf die letztere transplantiert. Zwei Fälle mögen die Brauchbarkeit des Verfahrens illustrieren.

Der eine, aus der Würzburger Universitätsklinik, ist wohl der erste dieser Art gewesen und von Jungengel operiert und im Jahre 1891 beschrieben; es handelte sich um einen 68jährigen Patienten mit Carcinoma nasi alae dextr.; nach Exstirpation desselben wurde mit einem Stirnlappen gedeckt. Da die Granulation der Stirnwunde mit der Anheilung des Lappens nicht Schritt hielt, wurden die Granulationen mit dem scharfen Löffel abgeschabt; die Tabula externa des Stirnbeins lag inmitten der Wunde frei und wurde abgemeisselt bis auf die Diploë; Durchmesser der Wunde der letzteren 1 cm. Deckung des ganzen Defektes nach Thiersch vom linken Oberschenkel; völlige Heilung in vier Wochen.

Den zweiten Fall zitiert Bigalke; Helferich transplantierte nach Entfernung der Tabula externa des

Stirnbeins auf die Diploë. Völlige Heilung der 77jährigen Patientin.

Die günstigen Erfolge bei diesen beiden hochbetagten Patienten lassen die operative Entfernung der ihres Periosts beraubten Tabula externa bei den vorwiegend in den besten Jahren stehenden Skalpierten besonders empfehlenswert erscheinen; bei diesen wurde sie jedoch merkwürdigerweise erst einmal, in dem von Freyburger beschriebenen Fall, versucht. Dabei kam es nach der Abmeisselung wiederholt zu Abstossungen von Sequestern, die nach Petrén und Eichmeyer durch „die allzu aktive Behandlung" des Knochens verursacht sein soll; gegen diese Ansicht möchte ich daran erinnern, dass bei Freyburgers Fall bereits Nekrosen vorhanden waren, als der Meissel angewendet wurde und im Gegenteil das Vorgehen vielleicht nicht radikal genug war. In unserem Fall unterblieb die Abtragung der Tabula externa lediglich deshalb, weil die Suppuration vorläufig jeden Eingriff verbot und die Sequester sich zur Zeit der Operation spontan und ausgiebig abgestossen hatten.

Zur Geschichte der Therapie der Skalpierung sei noch Folgendes bemerkt:

Bevor im Jahre 1869 J. Reverdin's Verfahren veröffentlicht wurde, bestand dieselbe ausschliesslich aus Verbänden, wobei in seltenen Fällen eine spontane Überhäutung des Defektes erzielt wurde. Das ausserordentlich zarte Häutchen, das die neue Kopfhaut darstellte, lag dem

Knochen unverschieblich auf und zerfiel geschwürig beim geringsten mechanischen Insult; meist jedoch blieben grosse Partieen, namentlich in der Scheitelgegend offen und bildeten die lange andauernden Eiterungen sehr oft den Ausgangspunkt gefährlicher Metastasen.

Die Versuche, den abgerissenen Skalp in toto wieder zur Anheilung zu bringen, sind als völlig aussichtslos definitiv aufgegeben worden; durch die Zerreissung der Gefässe der Blutzufuhr beraubt, wurde die Kopfschwarte in kurzer Zeit nekrotisch und stiess sich ab. Immerhin mag dieselbe zu vorläufigem Schutz der Wunde wieder aufgelegt und durch den Notverband festgehalten werden; später kann sie zur Anfertigung einer Perücke verwendet werden.

Brunner versuchte zuerst den Skalp nach der Methode Wolf-Krause zu verarbeiten in der Hoffnung, dem Patienten auf diese Weise wenigstens einen Teil der Haare erhalten zu können; es sind indessen von den acht Lappen, in die der gereinigte und rasierte Sklap zerschnitten wurde, nur zwei angeheilt, während die übrigen sich trotz ihres anfänglich guten Aussehens wieder abstiessen.

Die Heranziehung von gestielten Hautmuskellappen ist nur dann zu empfehlen, wenn grosse Partieen der Kopfschwarte unverletzt geblieben sind.

Das Verdienst, die Methode von Reverdin zuerst bei Skalpierung angewendet zu haben, gebührt Netolitzky, der im Jahre 1871 mit gutem Erfolg einen vom Handrücken des Patienten gewonnenen Lappen trans-

plantierte. Reverdin's Verfahren blieb lange Zeit souverain und stellte einen grossen Fortschritt dar; es ist jedoch sehr umständlich und stellt an die Geduld des Patienten wie des Operateurs recht hohe Anforderungen; bei dem von Bradley beschriebenen Fall dauerte die Heilung 2 Jahre, nachdem 759 Läppchen von 55 verschiedenen Individuen übertragen worden waren; Naumann brachte in 1 Jahr Heilung zustande; bei dem von ihm beschriebenen Fall waren 300 Läppchen transplantiert worden. Bei der grossen Menge des benötigten Materials musste stets ziemlich viel heterologes Gewebe verwendet werden, was den Heilungsverlauf nicht zum besten beeinflusste.

Seit etwa 20 Jahren ist das Reverdin'sche Verfahren deshalb fast völlig in Vergessenheit geraten; alle Skalpierungen seit 1890 wurden nach der Methode von Thiersch oder derjenigen von Krause gedeckt. Die Letztere ist noch in neuester Zeit von Eichmeyer warm empfohlen worden. Es haftet ihr jedoch ebenfalls der Nachteil einer gewissen Umständlichkeit und Unzuverlässigkeit an. Die Misserfolge, die zu ihren Gunsten gegen die Methode von Thiersch angeführt werden, sind meines Erachtens nicht dem System, sondern einer wohl nicht immer ganz einwandfreien Technik zuzuschreiben. Die Erfolge, die mit dem Verfahren von Thiersch an der chirurgischen Abteilung des Allgemeinen Krankenhauses zu Bamberg seit Jahren erzielt worden sind, waren durchwegs befriedigend; die relativ kurze Heilungszeit

bei dem oben beschriebenen Fall der B. K. lässt dieses Verfahren auch für die Skalpierung ideal erscheinen.

Die günstigen Resultate sind wohl der strikten Beobachtung einer Reihe von technischen Regeln zuzuschreiben, die ich folgendermassen zusammenfassen möchte:

Das zur Entnahme des Hautlappens ausersehene Gebiet wird mit Novocaïnandrenalin vom Nerven aus anästhesiert; soll nur transplantiert werden, so reicht diese Anästhesie vollkommen aus. Sie unterbleibt, wenn wegen gleichzeitiger anderweitiger Eingriffe (Exstirpation eines Carcinoms etc.) die Aether- oder Chloroformnarkose angewendet wird.

Schlaffe Granulationen werden mit dem scharfen Löffel abgekratzt. Die zu transplantierende Wunde wird nur mit Joddampf, die zu übertragende Epidermis mit Joddampf und Alkohol gründlich desinfiziert; neben der schon erwähnten Kompression ist gerade die Applikation von Joddampf infolge seiner hämolytischen Wirkung für die Blutstillung von Vorteil. (Kunkel, Handbuch der Toxikologie, Jena, 1899, Seite 374.)

Was die Technik der Operation anlangt, so wird die Haut meistens des rechten Oberschenkels in seiner Mitte von Assistenten nach der Peripherie, vom Operateur mit der einen Hand nach oben möglichst straff gespannt. Mit der anderen Hand wird das schwere Messer geführt, dessen plane Fläche der Haut aufliegt, während seine andere, hohl geschliffene Fläche nach oben gerichtet ist.

Beim Schneiden bleibt die Klinge stets möglichst flach aufliegend und die Schneide schräg voran! Die Schnitte werden möglichst rasch, unter Ausnützung der ganzen Schneide geführt.

Die so gewonnenen Streifen haben etwa eine Länge von ca. 20—32 cm und sind 2—4 cm breit; ihre Grösse ermöglicht die Deckung auch so umfangreicher Defekte wie beim Fall B. K. in einer Sitzung.

Von wesentlicher Bedeutung ist es, dass die Streifen möglichst dünn sind, da es Erfahrungssache ist, dass gerade die nur aus Epidermis bestehenden direkt und in kürzester Frist verkleben. Sie werden auf dem Messer längs dessen Verlauf gedreht und ohne weitere Behandlung sofort übertragen, indem das Messer, dessen konkave Fläche ihnen guten Halt gewährt, mit seinem abfallenden peripheren Ende flach aufgelegt wird; mit der Sonde werden sie etwas festgehalten, das Messer dann weggezogen und die Streifen durch sanften Zug geglättet.

Stets ist besonders darauf zu achten, dass ihre Ränder sich dachziegelartig reichlich decken, da sie sich während der Anheilung stets stark kontrahieren; die Wundränder müssen ebenso gedeckt werden. Die Entnahmestellewunde wird jodiert und nur auf sterilen Gazestreifen versorgt, die durch Heftpflasterstreifen festgehalten werden.

Die ganze gedeckte Fläche wird nochmals jodiert; Deckung der ganzen Wundfläche mit einzelnen Gazestreifen, die mit Borwachssalbe dick bestrichen sind. Der

Verband braucht nicht dick zu sein, soll aber gut fixiert werden, um Verschiebungen des übertragenen Gewebes zu verhindern; er bleibt 8—10 Tage liegen.

Hat die in den meisten Fällen sehr geringe Sekretion völlig aufgehört und ist das übertragene Gewebe überall gut angewachsen, so wird die ganze Fläche mit Dermatol bestäubt und mit einem leichten sterilen Trockenverband versorgt.

Kommt es infolge Abstossung kleiner Epithelpartien zur Entstehung von Granulationen, so ist deren Überhäutung durch entsprechend wechselnde Applikation der oben genannten Medikamente anzustreben; besonders hinweisen möchte ich noch auf die bei unserem Fall in dieser Beziehung gemachten günstigen Erfahrungen bei der Applikation von Joddampf.

Zum Schlusse erübrigt mir noch die angenehme Pflicht, Herrn Professor Dr. Graser für die liebenswürdige Übernahme des Referates meinen verbindlichsten Dank auszusprechen.

Literatur-Verzeichnis

1. H. Bigalke, Kopfverletzungen mit Skalpierung. Inaug.-Diss. Greifswald 1894.
2. Karg, Totale Skalpierung. Verhandlung der Deutschen Gesellschaft für Chirurgie. XXXII. Kongress 1903, Seite 152.
3. A. Freyburger, Über Skalpierungen. In.-Diss. Strassburg 1905.
4. Enz, Zur Überhäutung und Wundbehandlung bei totaler Skalpierung des Kopfes. Korrespondenz-Blatt für Schweizer Ärzte. 1905 Nr. 22, Seite 701.
5. Lotheissen, Über Skalpierung und ihre plastische Behandlung. Wiener med. Wochenschrift. 1906, Nr. 37.
6. Miyata, Tetsuo, Beitrag zum Kapitel der totalen Skalpierung. Archiv für klin. Chirurgie Nr. 85, Bd. 4.
7. Fälle von Skalpierung. Von Dr. G. Petrén. Beiträge zur klinischen Chirurgie. Bd. 61.
8. W. Eichmeyer, Über Skalpierungen. (v. Langenbeck's Archiv, Bd. XV, Heft 3.)

M. Jungengel, Die Hauttransplantation nach Thiersch. Würzburg, 1891.

F. Marchand, Der Prozess der Wundheilung mit Einschluss der Transplantation. Stuttgart, 1901.

Hautdesinfektion und Wundbehandlung mit Joddampf. Von Hofrat Dr. Jungengel in Bamberg. Sonderdruck aus der Münchener medizinischen Wochenschrift. Nr. 12, 1910.

Handbuch der Toxikologie. Von Prof. A. J. Kunkel. Jena 1899.

Lebenslauf

Ich, Theodor Walter, bin geboren am 16. Juni 1885 zu Karlsruhe i. B. als der Sohn des Anstaltsgeistlichen Rudolf Walter und seiner Ehefrau Rosa, geb. Breitling. Nach Besuch der Seminarvolksschule in meiner Heimatstadt trat ich in das dortige humanistische Gymnasium ein; das Abiturientenexamen bestand ich August 1904. Wintersemester 1904/05 bezog ich die Universität Würzburg; 1906/07 setzte ich meine Studien an der Universität Erlangen fort, woselbst ich auch das Tentamen physicum bestand. Nach einsemestrigem weiteren Studium in Würzburg besuchte ich die Universität München, wo ich bis zur Vollendung des Staatsexamens am 4. Mai 1910 verblieb. Vom 6. Mai 1910 bis 31. Dezember 1910 war ich als Medizinalpraktikant an der chirurgischen Abteilung des Allgemeinen Krankenhauses zu Bamberg tätig; seit 1. Januar 1911 widme ich mich am Distriktskrankenhaus Tegernsee dem Studium innerer Krankheiten.